Dr. Alfonso García Pérez
Odontólogo.
Master Implantología y Rehabilitación Oral.

Dr. Luis Cuadrado de Vicente
Médico Estomatólogo.
Especialista en Cirugía Plástica

Dra. Almudena Martínez Bravo
Odontólogo. Especialista Implantoprótesis UCM.

Dra. Cristina Canals Salinas
Médico Estomatólogo.

Dra. Valeria García Chacón
Odontólogo. Esp. Cir. NYU.

D. Iñaki Lauret
Responsable Multimedia i².

Centro i² Implantología Madrid

Cristina Cuadrado Canals
Alumna Odontología U. Europea de Madrid.

Injerto libre epitelial como opción del tratamiento de recesiones en incisivos inferiores

Existen unos factores predisponentes (poca encía insertada, inserción alta de frenillos, malposiciones dentales…) que en situaciones críticas como inflamación gingival, traumatismo por cepillado, etc., originan recesiones gingivales.

Estas recesiones gingivales tradicionalmente han sido resueltas con injertos conectivos libres junto a un colgajo de reposición coronal (CRC) con excelentes resultados, aunque existen una gran variedad de técnicas y materiales.

Una forma clínica muy frecuente de estas recesiones son a nivel vestibular de incisivos inferiores en presencia de frenillos y poca encía insertada. En esta localización concretamente, la técnica de injerto conectivo+CRC tiene, a nuestro juicio, la desventaja de que elimina fondo de vestíbulo (creando tracciones cerca de los márgenes gingivales) y, en presencia de frenillos que debamos eliminar, una posible recidiva de éstos.

Con la intención de eliminar estos dos pequeños inconvenientes, y a expensas de la estética en algunas ocasiones, últimamente estamos solucionando este tipo de casos con injertos epiteliales libres.

Técnica de injerto libre epitelial

Preparación de la zona receptora

Realizaremos un colgajo de espesor parcial dejando el conectivo al descubierto. Tendrá unas dimensiones, de al menos, el triple del tamaño de la zona de raíz expuesta, para que aporte una vascularización suficiente al injerto.

En caso de presencia de frenillos o inserciones altas, las quitaremos profundizando ligeramente el vestíbulo, lo que, además, nos evitará tensiones posteriores.

El colgajo obtenido típicamente se suturaba en apical de la zona receptora. Yo, personalmente, normalmente la elimino cortándola con un bisturí.

Eliminaremos los restos de encía libre que quede adherida al diente con una cureta afilada.

La raíz expuesta la cureteamos escrupulosamente y pasamos una fresa Intensive para terminar de pulirla y eliminar, si es necesario, todo lo posible el abultamiento radicular pues es un factor predisponente.

Una vez terminada esta fase, nos puede ayudar para el diseño posterior del injerto recortar un papel de aluminio estéril (o incluso el papel estéril que viene con la sutura) con la forma exacta del lecho, a modo de plantilla.

Por último, en esta fase, colocaremos una gasa empapada de suero estéril y pasaremos al siguiente punto.

Preparación de la zona donante

Teniendo clara la forma del injerto que necesitamos, ayudándonos incluso con la plantilla anteriormente tomada, nos iremos a distal del canino en el paladar y evitando los rugaes tomaremos el injerto.

Primero realizaremos el diseño con el bisturí, sin profundizar la incisión para comprobar que realmente va a tener la forma deseada.

Una vez seguros de la forma empezaremos a profundizar las incisiones despacio y poniendo atención al sangrado. Delimitado el injerto, empezaremos a realizar una disección a espesor parcial (conservando periostio) con la idea de que el injerto tenga un grosor de entre 1 y 2 mm para asegurar su supervivencia. Este último paso siempre se empieza por el ángulo mesial más cercano a las coronas clínicas. En cuanto se eleva un poco, debemos dar un punto de sutura al injerto por dos motivos: nos ayudará a separarlo al ir realizando la incisión a espesor parcial y evitaremos que se aspire por accidente.

Caring Insight
VATECH

Líderes en Rayos X Dentales

Primeros en el Mundo del Cone Beam CT

VATECH se comercializa desde el 2002 en el campo Odontológico. Picasso-Trio fue el primero en el mundo en ofrecer (Panorámica, CBCT, Telerradiografía) de 3 en 1 en Cone Beam CT, en 2005 ha puesto en marcha la tendencia a la Multifuncionalidad en CBCT (Panorámica, CBCT, Telerradiografía).

Instalados más de 10.000 unidades, en 50 países alrededor del Mundo.

Desde 2005 hasta ahora, más de 10000 maquinas VATECH de imágenes de rayos X han sido instaladas en todo el mundo

PaX-Reve3D

VATECH Spain S.L.
Trav.de Can Maresme, 11, Local 2B
08338, Premia de Dalt, Barcelona, Spain
e-mail: vatech@vatech.com.es
Tel: +34 93 754 96 11
Fax : +34 93 754 9612

Caring Insight
VATECH

Una vez totalmente liberado el injerto, lo pondremos envuelto en una gasa empapada en suero estéril para conservarlo hidratado. Pasaremos a comprobar la correcta hemostasia del conectivo expuesto.

Colocación del injerto

Algo que tenemos que tener en cuenta es que cuanto menos tardemos desde la obtención del injerto y su colocación en el lecho, mejor para su supervivencia.

Si quisiéramos optimizar su tamaño podremos realizar unos cortes (técnica de acordeón, p.e.) (Fig.1).

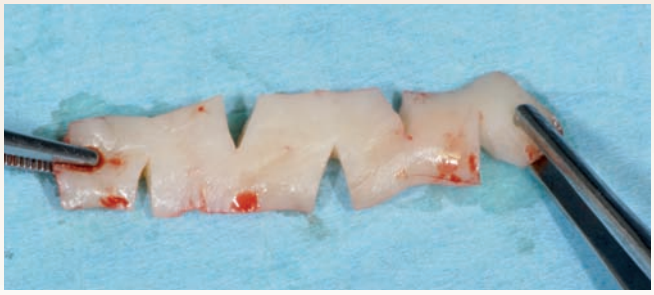

Fig. 1.

Lo suturaremos conectivo con conectivo, mediante puntos simples y en aspa, hasta conseguir una correcta adaptación del injerto con el lecho y, muy importante, conseguir una total inmovilización del mismo. Deberemos mover el labio y comprobar que ningún movimiento afecta a la zona operada. (Fig. 2).

Comprimir para evitar que se queden coágulos entre el lecho y el injerto.

Adecuación de zona donante

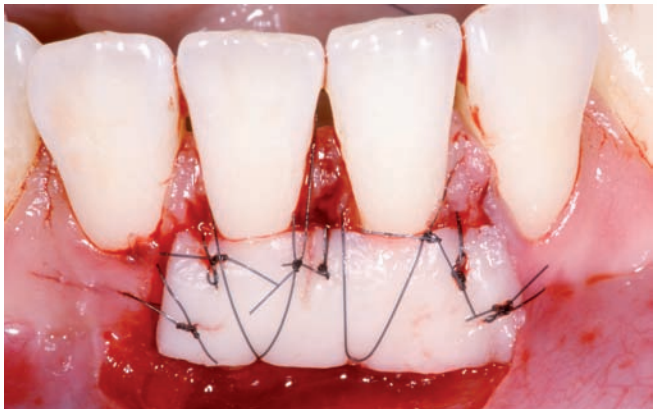

Fig. 2.

Para aumentar el confort del paciente y evitar sangrados posteriores podremos tratar el conectivo expuesto colocando algún tipo de material hemostático (p.e. surgicel), suturar con puntos en aspa, incluso poner una férula hecha por vacío con gel de clorhexidina. (Fig. 3)

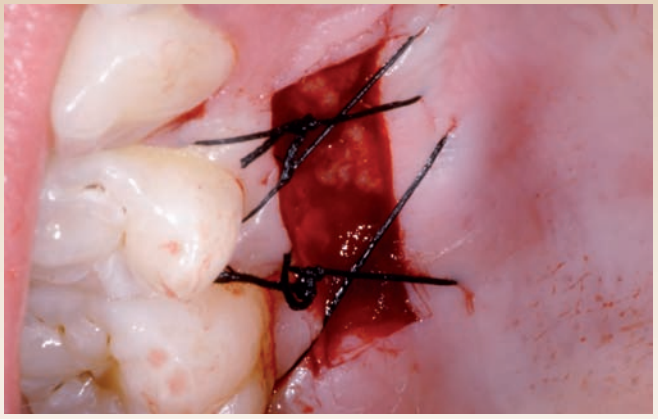

Fig. 3.

Cuidados postoperatorios

- Tratamiento antibiótico.
- Enjuagues con colutorio de clorhexidina 0,12% dos veces al día, una semana, y aplicación de spray de clorhexidina 0,2% (en zona receptora y donante) tres veces al día, durante 15 días.
- No cepillar la zona los 15 primeros días y luego con cuidado.
- Dieta blanda.
- Si sangra (normalmente la zona donante), compresión fuerte con gasas estériles.
- Retirar sutura a los 15 días.

Conclusiones

- **Objetivos:** cubrir la recesión y ganar encía insertada.
- **Pronóstico.** La cantidad de recesión cubierta dependerá del nivel de las papilas adyacentes. No podemos hacer crecer la encía más allá de las papilas adyacentes.
- **Tamaño de zona receptora.** El lecho receptor tiene que ser tres o cuatro veces el tamaño de la raíz expuesta.
- **Tratamiento de la superficie radicular expuesta.** Pulido escrupuloso de la raíz expuesta eliminando todo lo posible la convexidad radicular.
- **Grosor del injerto.** El injerto, mejor con un grosor de unos 2 mm.
- **Tiempo.** Intentar que pase el menor tiempo posible entre la obtención del injerto y su colocación en el lecho receptor. Mientras tanto, colocarlo en una gasa estéril con suero salino. La deshidratación es negativa para la supervivencia del injerto.
- **Inmovilidad del injerto.** Suturar el injerto cuidadosamente sin tensión y asegurando una inmovilidad absoluta al mover el labio.

Zirkonzahn®

Human Zirconium Technology

Fresado con el sistema CAD/CAM 5-TEC de Zirkonzahn

300 KG HIGH TECH

SISTEMA CAD/CAM 5-TEC

Sistema de fresado automático M5 de 5+1 ejes y Escáner óptico S600, totalmente automático

Múltiple espectro terapéutico:

empezando por coronas y puentes – también atornillados en el área oclusal – y continuando por abutments, barras de conexión, fijaciones, inlays y onlays, férulas oclusales, mascarillas gingivales y modelos, etc.

ZIRKONZAHN World Wide - José Luis Ayuso - C/Isaac Albéniz, 1 - 08210 Barberà del Vallès - Barcelona
Teléfono: +34 937 290390 - Fax: +34 937 290450 - Email: iberica@zirkonzahn.com - www.zirkonzahn.com

Caso clínico 1

Fig. 1. Doble frenillo, recesiones y 1 mm de encía insertada.

Fig. 4. Injerto en gasa con suero.

Fig. 2. Anestesia infiltrativa vestibular y lingual.

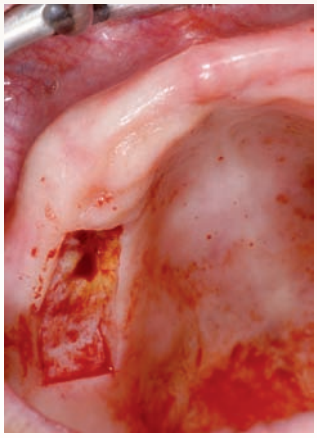

Fig. 5. Zona donante en maxilar edéntulo.

Fig. 3. Preparación del lecho con frenectomías.

Fig. 6. Sutura suspensoria en aspa y simples.

MICRODENT Elite
ESTÉTICA DENTAL AVANZADA

visite nuestra nueva web en:
www.MICRODENTSYSTEM.com

Microdent Elite

EXPANSORES GUIADOS

Presentados como complemento al nuevo Kit de Cirugía Guiada, estos expansores van acompañados de sus elementos de centrado y de la fresa inicial de 1,00mm de diámetro con la que se inicia el proceso de expansión guiada.

Entre sus múltiples ventajas destacamos:

- Evita la corticotomía inicial.
- Causa menor traumatismo para el paciente.
- No es necesaria la apertura de la cresta ósea ni expandir tablas.
- El paso secuencial de los expansores para la inserción de los implantes obvia prácticamente el paso de fresas.
- No se sustrae hueso.
- Se reparte homogéneamente el hueso en las paredes diametrales del alveolo quirúrgico.
- Mejora y enriquece por compactación la calidad del hueso.
- Acorta la duración de la cirugía.

(Patente en trámite)

Para llevar a cabo la Expansión Ósea es necesario disponer de estos elementos.
* Kit completo disponible en Junio. Puede solicitar las piezas por separado.

MICRODENT
IMPLANT SYSTEM
Tel. +34 **902 402 420**
Fax +34 938 447 693
elite@microdentsystem.com

Fig. 7. Después de una semana.

Fig. 10. Después de 15 días.

Fig. 8. Después de una semana.

Fig. 11. Después de 15 días.

Fig. 9. Retirada de sutura.

Fig. 12. Después de dos meses.

Fig. 13. Después de dos meses.

hyperion

Morphology Recognition Technology

Panoramic imager

Descubra la nueva serie X7

Teleradiografía Cefalométrica

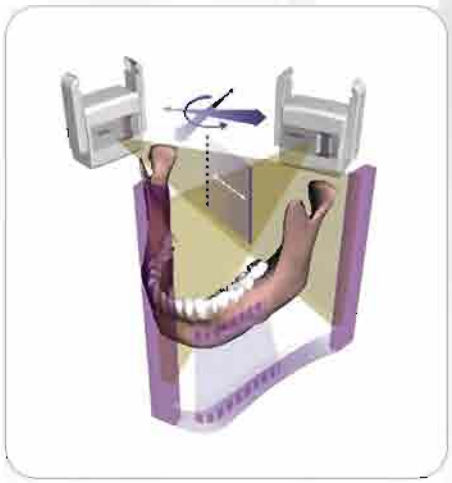

Cinemática avanzada

Una de las características más avanzadas en su sofisticada cinemática.
Siguiendo con precisión la morfología del paciente, se garantiza una imagen constante y ampliada.
La tecnología de reconocimiento morfológica automáticamente identifica la talla del paciente y todos los parámetros necesarios para asegurar una correcta exposición de rayos-x.

Teleradiografía cefalométrica X7

La serie X7 puede alojar un cefalostato, para el escaneo anterior-posterior / posterior-anterior del cráneo, incluyendo proyecciones especiales como por ejemplo la submentovertex.
Otras características incluyen:

- Detencion automática del punto nasal
- Adaptación automática de los parámetros de exposición
- Tiempo rápido de escaneo (min. 3,6 segundos) para una máxima estabilidad

Distribuidor Oficial para España
Linea de pedidos: 900 21 31 41
Linea de att. cliente: 902 44 44 71
info@casa-schmidt.es
www.casa-schmidt.com

Casa Schmidt
FUNDADA EN 1919

www.my-ray.com

MyRay sistemas estudiados para ofrecerle una nueva experiencia en el imaging dental, soluciones más cercanas a sus exigencias

myray
new comfort
in digital imaging

Caso clínico 2

Fig. 1. Recesiones, frenillo y ausencia de encía insertada.

Fig. 2. Frenectomía + injerto libre epitelial.

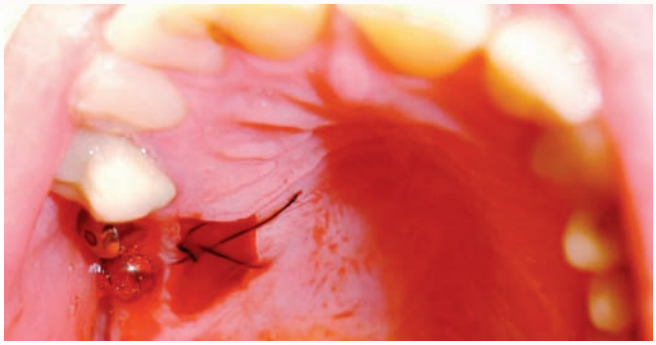

Fig. 3. Zona donante.

Fig. 4. A los 15 días

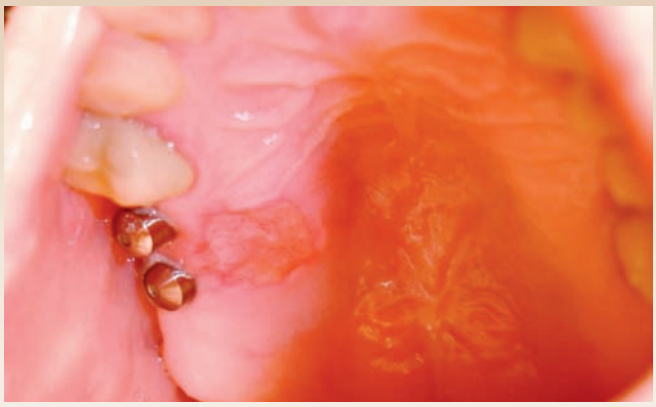

Fig. 5. A los 15 días.

Fig. 6. Al mes.

Fig. 7. Revisión dos años.

Fig. 8. A los dos años.

Telio®

Provisionales en sus manos

Odontólogo

Técnico dental

Fabricación sencilla de coronas y puentes provisionales

Telio CS C&B

Cementación Estética provisional

Telio CS Link

Prepara y proteje

Telio CS Desensitizer

Sellado de orificios de implantes, Inlays y Onlays provisionales

Telio CS Inlay/Onlay

Soluciones CAD/CAM para provisionales

Telio CAD

Flexibilidad sin límites en el Laboratorio

Telio Lab

Caracterizaciones individuales

Telio Lab LC

Descubra el único sistema global para provisionales coordinado, que aporta soluciones tanto al odontólogo como al técnico dental y al usuario CAD/CAM

Si desea recibir más información del sistema contacte con nuestro delegado de zona

www.ivoclarvivadent.es
Ivoclar Vivadent S.L.U.
c/ Emilio Muñoz Nº 15 | Entrada c/ Albarracin | E-28037 Madrid | España | Tel. + 34 91 375 78 20 | Fax + 34 91 375 78 38

ivoclar vivadent®
passion vision innovation

Caso clínico 3

Fig. 1. Recesión, frenillo y ausencia de encía queratinizada.

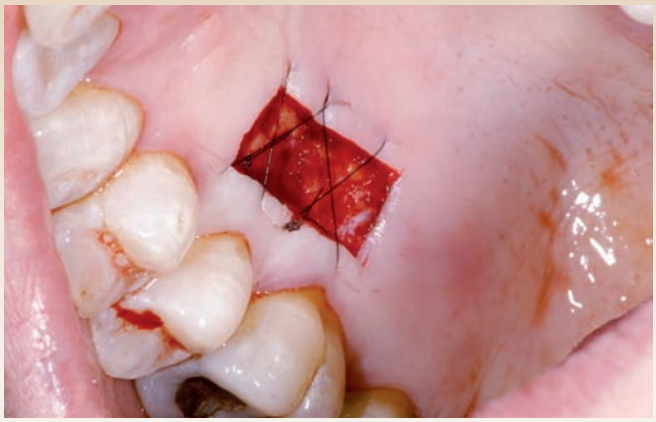

Fig. 4. Zona donante con puntos en aspa.

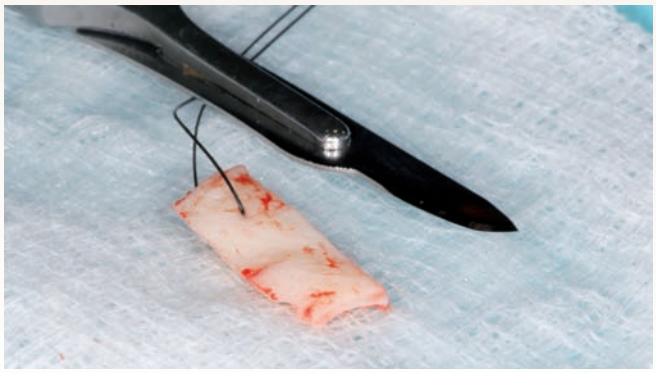

Fig. 2. Detalle del injerto epitelial.

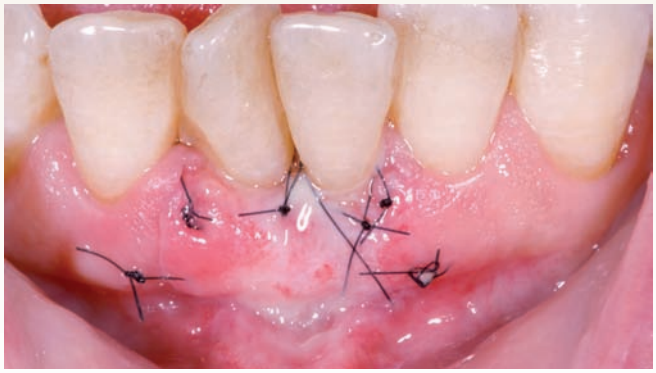

Fig. 5. A los 15 días.

Fig. 3. Sutura en zona receptora.

Fig. 6. A los tres meses.

PATROCINADO POR:

Centro i² Implantología
C/ Diego de León, 11. Madrid
www.i2-implantologia.com