Dr. Alfonso García Pérez
Odontólogo. Máster Implantología.

Dr. Luis Cuadrado de Vicente
Médico Estomatólogo. Especialista en Cirugía Plástica.

Dra. Almudena Martínez Bravo
Odontólogo. Especialista Implantoprótesis UCM.

Dra. Cristina Canals Salinas
Médico Estomatólogo.

Dra. Valeria García
Odontólogo. Esp. Cir. NY.

D. Iñaki Lauret
Responsable Multimedia i².

Cristina Cuadrado Canals
Alumna Odontología UEM.

Centro i² Implantología Madrid

Tratamiento multidisciplinar del sector anterior estético IV

Figura 1. Foto extraoral.

Siguiendo con la filosofía de trabajo de las fichas anteriores, presentamos un caso clínico que pensamos que es de interés para consolidar los conceptos de planificación digital según nuestro protocolo. Es un caso sencillo, en el cual, diseñaremos la arquitectura gingival y, posteriormente, optimizaremos la sonrisa con sólo seis carillas de composite de 13 a 23.

Presentación del caso

Paciente varón, de 37 años de edad, con tinciones severas por tetraciclinas, fracturas y desgastes antiestéticos de bordes incisales y cierta sonrisa gingival. Acude a la consulta para «mejorar su estética de una manera discreta y, si es posible, de una manera sencilla» (palabras textuales del paciente). Se le propone el siguiente tratamiento: gingivectomías y carillas de 13-12-11-21-22 y 23, estando de acuerdo el paciente.

Figura 2. Foto intraoral.

Bien-Air Dental

iCHIROPRO

LA FORMA MÁS ELEGANTE DE ALCANZAR EL ÉXITO

Made for iPad

IM IMPLANT-OLOGY

El único sistema de control que ofrece las secuencias clínicas preprogramadas de las principales marcas de implantes ahora se encuentra disponible con una aplicación específica para tabletas táctiles. Descubra el equilibrio de trabajo perfecto entre su iPad* y una electrónica excepcional para controlar el micromotor MX-i LED. El motor más potente del mercado, con iluminación LED que garantiza una vida útil de gran duración, ahora también va equipado con rodamientos de bolas de cerámica que están lubricados de por vida.

El contra-ángulo 20:1 L Micro-Series y el nuevo sistema iChiropro redefine la ergonomía y la comodidad de uso.

* Compatible con iPad y iPad 2

BIEN-AIR SWISS MADE

Bien-Air España SA
Entença, 169, Bajos 08029 Barcelona, España Teléfono (+34) 934 25 30 40 Fax (+34) 934 23 98 60 ichiropro@bienair.com www.ichiropro.com

Figura 3. Foto de los dientes a tratar. Se aprecian tinciones de tetraciclinas, fracturas y desgastes.

Figura 4. Análisis digital de la arquitectura gingival. Evidenciamos que permite realizar unas gingivectomías para nivelar con el 23 que es la pieza con el cénit más apical, a la vez conseguiremos una mayor corona clínica y una mejor proporción anchura/altura.

Figura 5. Con la regla calibrada que se aprecia en la foto anterior, se miden los milímetros que se necesita eliminar (la auxiliar lo irá anotando) teniendo en cuenta que los laterales deben quedar 1 mm más incisales.

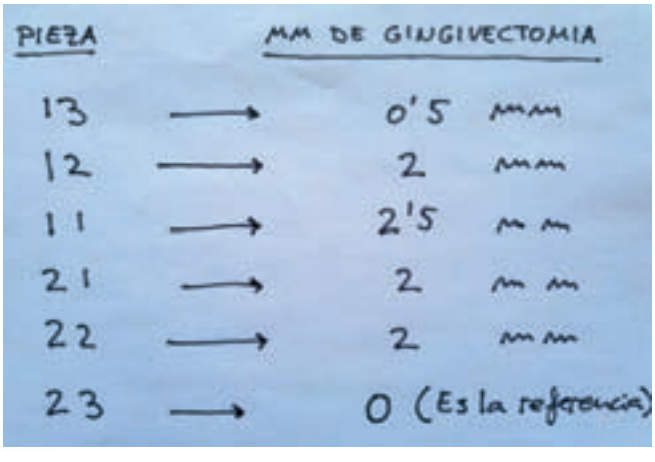

PIEZA		MM DE GINGIVECTOMIA
13	→	0'5 mm
12	→	2 mm
11	→	2'5 mm
21	→	2 mm
22	→	2 mm
23	→	0 (Es la referencia)

Figura 6. Análisis dental. Una vez que sabemos dónde situaremos la encía, diseñamos unos dientes con la longitud deseada, tomando siempre como referencia inicial 10,5 mm para los centrales.

Figura 7. Realización de la gingivectomía. Siempre que haya encía queratinizada suficiente, marcaremos el punto más apical de los cénits diseñados (siempre 1mm distalizado). Nos ayudaremos de una sonda milimetrada y otra de diagnóstico.

Figura 8. Situación una vez marcados todos los puntos de los nuevos cénits.

bicon
DENTAL IMPLANTS

SHORT IMPLANT

Con los implantes cortos Bicon podrá:

- Evitar estructuras vitales
- Minimizar injertos óseos
- Maximizar posibilidades de colocación de implantes
- Incrementar aceptación de pacientes
- Simplificar sus tratamientos
- Ofrecer soluciones clínicamente probadas

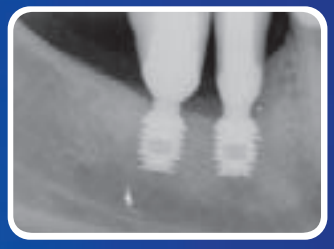

TONAL
Especialidades Médicas

www.tonal.es info@tonal.es +34 93-780.47.99

No es sólo la altura...
es el *diseño del implante.*

Figura 9. Con una hoja del 15 realizaremos propiamente las gingivectomías. Preferimos el bisturí convencional al eléctrico por tener una curación más rápida y evitar marcas negras los días posteriores.

Figura 10. Se completan todos excepto el 23, que es el que tomamos como referencia en el estudio.

Figura 11. Con la ayuda de curetas de periodoncia, retiramos la encía sobrante.

Figura 12. Situación postoperatoria inmediata.

Figura 13. Mediante una foto extraoral con un separador puesto, aún sentado el paciente en el sillón, hacemos un nuevo análisis para comprobar que está todo correcto. Esta comprobación no nos lleva más de 2 minutos una vez entrenados.

Figura 14. En el plazo de apenas una semana la encía está totalmente cicatrizada y lista para poder realizar las carillas.

Figura 15. Para este caso, el composite de elección es Amaris de Voco.

DUAL. UNIVERSAL. SEGURO.

Futurabond® DC

El primer adhesivo de autograbado y curado dual en *SingleDose*

- Adhesivo universal „all-in-one“ (todo en uno)
- Utilizable con todos los composites fotopolimerizables, de curado dual y de autocurado
- Tolerante a humedad
- Impermabilidad marginal duradera
- Reduce las sensibilidades postoperatorias

VOCO GmbH · Anton-Flettner-Straße 1-3 · 27472 Cuxhaven · Alemania · Tlf. +49 (0)4721 719-0 · www.voco.es

VOCO
LOS DENTALISTAS

Figura 16. La guía de colores de este composite se basa en el valor, no en el tono como la guía Vita tradicional. Tiene colores opacos para restaurar dentina, y translúcidos para restaurar esmalte.

Figura 17. Realizaremos una foto en blanco y negro para comprobar cuál es la saturación exacta. En este caso del opaco.

Figura 18. Elección del translúcido.

Figura 19. Probamos los dos opacos más parecidos, poniéndolos en los bordes incisales. El diente no está grabado.

Figura 20. Cubrimos con el translúcido para comprobar el efecto real, viendo claramente que el ideal es el del 11; al del 21 le falta valor.

Figura 21. Debido a que queremos ocultar las tinciones y no queremos engrosar el diente, en este caso, realizamos un tallado con un pequeño chanfer periférico para que, posteriormente, al pulirlo, quede totalmente ajustado. También marcaremos los mamelones.

Figura 22. Grabado ácido ortofosfórico al 37% durante 15 segundos. Protegemos los dientes adyacentes con matriz metálica.

Sencillez, Precisión, Seguridad, Lógica, Tecnología, Economía...
¿conoce mejores razones para elegir un sistema?.

RADHEX® IMPLANTS

Mucho más que una Marca: UN CONCEPTO

- Tratamiento de Superficie Sustractivo.
- Micro-canales cervicales.
- Perfil auto-rroscante mayor estabilidad primaria.
- Facilidad de colocación, orientación y reorientación.
- Calados apicales para facilitar la inserción quirúrgica.
- Ápice a-traumático: total protección para zonas de riesgo.
- Múltiples posibilidades protésicas.
- Compatibilidad con otros sistemas.

902 107 215

Consulte por el Agente de su zona, le informará sobre Condiciones de venta, planes, promociones y programas.

www.radhex.es

EXTerna

INTerna

LE PRESENTAMOS NUESTRO

2° CURSO: DE ELEVACIÓN DE SENO & REGENERACIÓN ÓSEA.

- **En MADRID**
- **Impartido por el Dr. JOSÉ DELGADO**
  Prof. Máster Universitario en Implantología y Cirugía Oral de la Universidad de Lleida, España.
  Especialista en implantología y Cirugia Ósea Reconstructiva.
- **Precios:**
  Por Módulo "B"..... 450 €

  Curso + Caja Qca. + 6 Implantes..... 1.650 €
  Descuento 20% Estudiantes Universitarios y Post-Grado.
- **Límite Inscripción..... 20 de junio de 2012**
- **INFORMACIÓN AL**
  653 161 286 Srta. Sandra.

Prácticas sobre modelos

Conceptos Fundamentales en Regeneración Ósea

Coffee-Break Incluídos

PATROCINADO POR:

RADHEX® IMPLANTS

Figura 23. Lavamos profusamente durante 30 segundos y secamos. Se observa aspecto tizoso del esmalte.

Figura 24. Tras poner adhesivo, preparamos la base de lo que será la carilla. Este paso es importantísimo para luego poner directamente un solo translúcido. Completamos incisalmente los mamelones con el opaco y maquillamos sutilmente las tinciones.

Figura 25. Colocamos, en los centrales, la última capa del translúcido, seleccionado al inicio. Daremos la longitud diseñada previamente, e intentaremos que la forma sea lo más definitiva posible.

Figura 26. Capa de translúcido en laterales.

Figura 27. Capa de translúcido en caninos. Observamos que las formas son bastante definitivas, lo cual evita dar la forma exclusivamente en la fase de pulido.

Figura 28. Tras el pulido final, obtenemos la forma definitiva. Conseguimos unas buenas líneas de transición angular (obsérvense los brillos). Paredes y ángulos distales más convexos que las mesiales. Bordes incisales finos y con insinuaciones de los mamelones.

Figura 29. Inmediatamente finalizado. Los márgenes gingivales son repasados con fresas (aunque irritemos ligeramente las encías) para evitar ningún tipo de «escalón».

Figura 30. Situación a las 24 horas tras pulido final. Las encías evolucionan correctamente.

ZirLock®

SISTEMA DE ANCLAJE DE ÚLTIMA GENERACIÓN PARA SOBREDENTADURAS FABRICADOS EN ZIRCONIO MECANIZADOS Y RECTIFICADOS POR CAD-CAM EN CINCO EJES DE CNC

ZirLock®
Aditamento angulado en zirconio

ZirLock® combina todas las ventajas del sistema de anclajes Locator,® solo que además grácias a la posibilidad de sus angulaciones (0º, 10º, 15º, 20º, 25º), **Zir**Lock® permite solucionar todos las divergencias que presentan los implantes.

ZirLock® también está disponible en **todas las alturas de 1 a 10 MM** y divergencias **personalizadas hasta 80º** y compatible con todos los anclajes del mercado, en plataforma de 4 MM en adelante

ZirLock®
Aditamento recto en zirconio

Centro de fresado. Fabricación de Coronas, Puentes y todo tipo de componentes en Zirconio, Postes, piezas atornilladas directas a implantes, unitarias y puente. Por sistemas CAD_CAM_CAE. Mecanizados y rectificados con máquinas de cinco ejes. En CNC.

CASPER, S.C.
Fray Isidoro de Sevilla, 12
Local 6 A 41009 (Sevilla)

T 954 900 914 · 607 881 166
www.zirlock-system.com
info@zirlock-system.com

* Todas las marcas son marcas registradas por sus propietarios.

* CONSULTE NUESTROS PRECIOS ESPECIALES PARA LABORATORIOS

Figura 31. Comprobamos con Keynote el nivel gingival (caninos y centrales a la misma altura y laterales 1 mm coronal) y simetría de bordes incisales.

Figura 32. Situación pre-tratamiento.

Figura 33. Situación post-tratamiento.

Figura 34. Inicial.

Figura 35. Final.

Para dudas pueden dirigirse a: garciaxt@hotmail.com

PATROCINADO POR:

Centro i² Implantología
C/ Diego de León, 11. Madrid
www.i2-implantologia.com